

脊椎動物の進化

1 目的

ヒトの手足の骨格を現生脊椎動物や化石の骨格と比較し、脊椎動物の進化について考える。

2 準備するもの

色鉛筆

3 実習

(1) 図1はヒトの骨格である。手と足には、それぞれ図中に示した3つの大きな関節がある。これらの関節を境にした部分（例えば肩～ひじ）の骨を、下の表に指定された色で塗り分けなさい。

器官	関節	部分	色
手	肩		青
		二の腕	
	ひじ	前腕	緑
		手首	黄色
足	腰		紫
		もも	
	ひざ	すね	赤
		足首	オレンジ

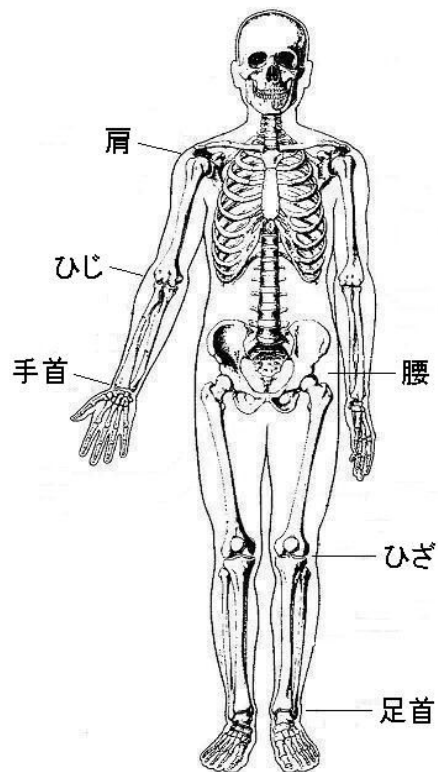
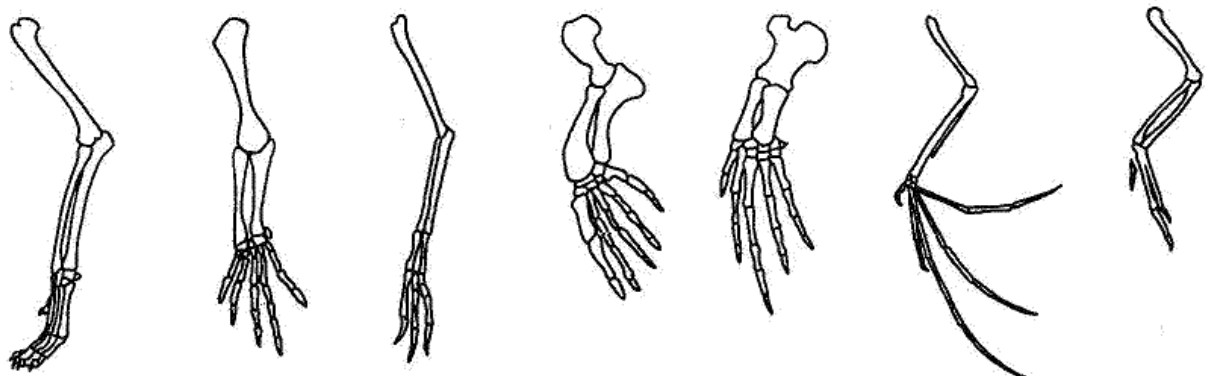


図1 ヒトの骨格

「新ヒトの解剖」井尻正二・後藤仁敏著、築地書館より

(2) 次の図は、いろいろな脊椎動物の前足の骨格を示している。ヒトの骨格と比較し、肩～ひじ、ひじ～手首、手首より先の骨を、ヒトと同じ色で塗り分けなさい。



イヌ

トカゲ

肉食恐竜

アザラシ

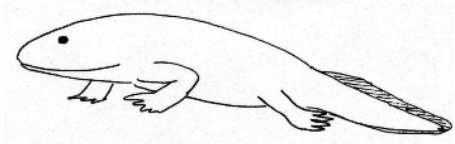
クジラ

コウモリ

鳥類

図2 いろいろな脊椎動物の前足の骨格

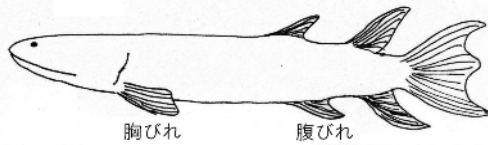
(3) デボン紀に現れた最初の陸上脊椎動物は両生類で、代表的な化石として「アカントステガ」と「イクチオステガ」があげられる。右の図は、アカントステガの前足とイクチオステガの後足の骨格である。ヒトの骨格と比較し、手・足を構成する骨を同じ色で塗り分けなさい。



イクチオステガ

化石名	アカントステガ	イクチオステガ
器官	前足	後足
骨格		
「手足を持った魚たち」 ジェニファ・クラック著、講談社より		

(4) 右の図は、デボン紀に現れた硬骨魚類の肉^{にく}鰭^{きりい}類に分類されるユーステノプレロンの胸びれと腹びれの骨格を示している。胸びれと前足、腹びれと後足を比較し、同じ骨を同じ色で塗り分けなさい。



胸びれ

腹びれ

化石名	ユーステノプレロン	
器官	胸びれ	腹びれ
骨格		
「新人体の矛盾」 井尻正二・小寺春人著、築地書館より		

4 考察

(1) ヒトの手足の骨の本数を、体の付け根に近い方から関節毎に区切って数えると、どうなっているか。

手 肩 — () 本 — ひじ — () 本 — 手首 — ()
足 腰 — () 本 — ひざ — () 本 — 足首 — ()

(2) 脊椎動物の前足の骨の本数はどうなっているか。ヒトと同じように数え、書きなさい。

前足 肩 — () 本 — ひじ — () 本 — 手首 — ()

(3) アカントステガ、イクチオステガの前足・後足の骨の本数はどうなっているか。

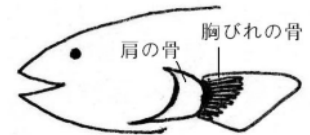
前足 肩 — () 本 — ひじ — () 本 — 手首 — ()
後足 腰 — () 本 — ひざ — () 本 — 足首 — ()

(4) ユーステノプレロンの胸びれや腹びれの骨の本数はどうなっているか。

胸びれ 肩 — () 本 — () 本 — ()
腹びれ 腰 — () 本 — () 本 — ()

(5) 右図は、一般的な硬骨魚類の条^{じょう}鰭^{きりい}類の胸びれの骨格を示している。骨の本数を書きなさい。

肩 — ()



(6) ヒトへと進化したのは、条^{じょう}鰭^{きりい}類と肉^{にく}鰭^{きりい}類どちらと考えられるか。

硬骨魚類(条鰭類)のひれ

5 感想